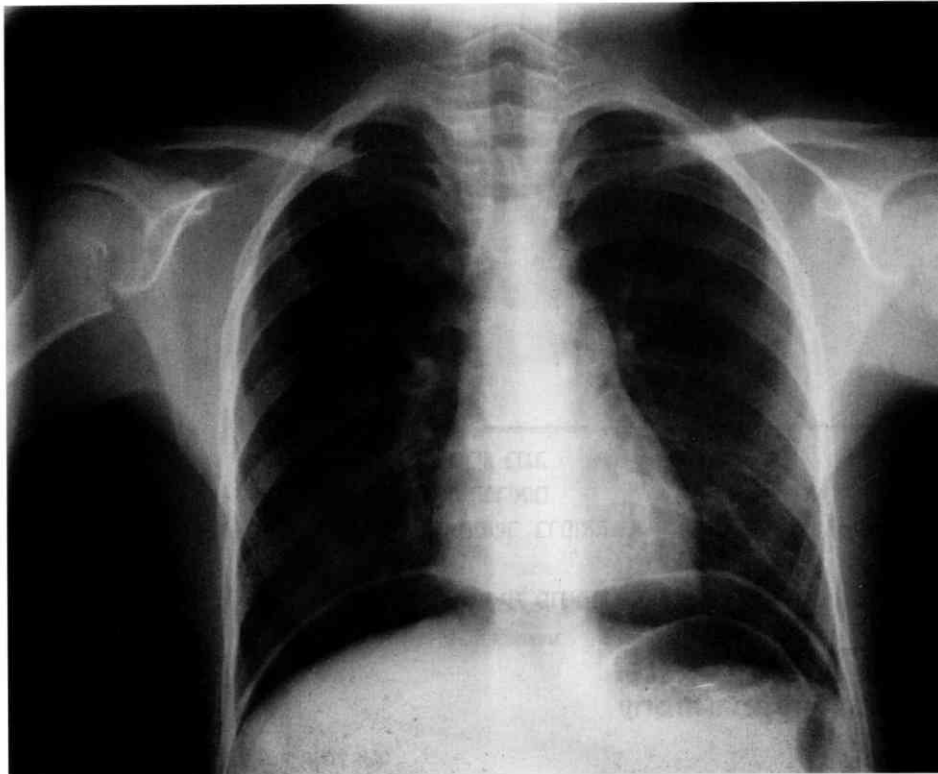


X-Ray

This case was seen at Maayanai HaYeshua Hospital one year ago. A six year old boy presented with a stomach ache and pain on urination. There had been no fever. He complained of some constipation, but was without hematochezia or melena. There was nausea without vomiting. He has no previous medical history nor do his parents. On exam he was a febrile with a mild tachycardia. His abdomen was tympanic with guarding and rigidity. The x-ray is as shown. What is your diagnosis?

Joseph B. Liebman, MD

Head, Emergency
Department,
Maayanai Ha Yeshua
Hospital, Bnei-Brak



Answer: The x-ray is obvious. Free air under the diaphragm is a sign of a perforated viscus, but where? In adults, we think of ulcer, appendix, and bowel after obstruction, mass or trauma. In children, in the absence of Hirshprung's Disease all of these are unusual.

The second most common non traumatic perforation in children is a ruptured Meckel's Diverticulum. It is due to an ectopic rest of embryonic tissue, it has a segment of stomach epithelium, which often secretes acid and can cause abdominal pain. It's prevalence is 2% of births, in which 2% of those will manifest a problem. Often it is two inches long and contains two types of lining. It is found 90% of the time within

90cm of the terminal ileum. Often it is remembered by the rule of twos, that is, the number two is part of most of the statistics in this malady.

The best test to find a Meckel's is a Meckel's nuclear scan, but mostly it is found as the troublemaker after the abdomen has been opened looking for an appendicitis that demonstrated a normal appendix.



יום ד', 10 באפריל 2002

אולם רות, בניין רפפורט, הפקולטה לרפואה, בת גלים, חיפה

יום עיון ארצי בנושא

הרפואה והשואה

09:30	ברכות: פרופ' רפאל ביאר, דיקן הפקולטה לרפואה מר עמרם מצנע, ראש עריית חיפה פרופ' אביב רזן, המשנה הבכיר לנשיא הטכניון ד"ר בעז לב, מנכ"ל משרד הבריאות מר שמחה שטיין, מנהל בית לוחמי הגטאות
10:00	פרופ' שאול מ. שאשא, מנהל בי"ח לגליל מערבי, נהריה, פקולטה לרפואה, חיפה תחלואה ורפואה בגטאות
10:40	ד"ר פטרישיה הברר, היסטוריונית, מחזיאון השואה בושינגטון, ארה"ב T4 והדמר: הרצח השיטתי של מטופלים גרמניים כהכשרה ל"פתרון הסופי"
11:20	קפה
11:40	ד"ר מרדכי פלדיאל, יד ושם, ירושלים רופאים לא־יהודים שהצילו יהודים
12:10	ד"ר אליק פרץ, רופא נשים, חיפה הרופאים שבמשפחתי במלחמת העולם השנייה - סיפורים אחדים
12:30	ארוחת צהריים
13:10	רביעיית זמיר: מחיקה מגטו טרזין
13:30	יהושוע סובול: הרקע למחזה "במרתף"
14:15	ד"ר גינטר קאהן, רופא עור, פלורידה, ארה"ב מה חושבים הרופאים הגרמנים היום על תפקוד הרופאים הגרמנים בתקופת הנאצים?
14:55	ד"ר יחיאל בר-אילן, רופא פנימאי, תל-אביב ביו־רפואה בעיני האמן: לפני, במשך ואחרי השואה
15:35	סיכום

חניה: במגרש חניה ליד תחנת הרכבת או במגרש החניה בחוף השקט מאחורי ביה"ח רמב"ם.